

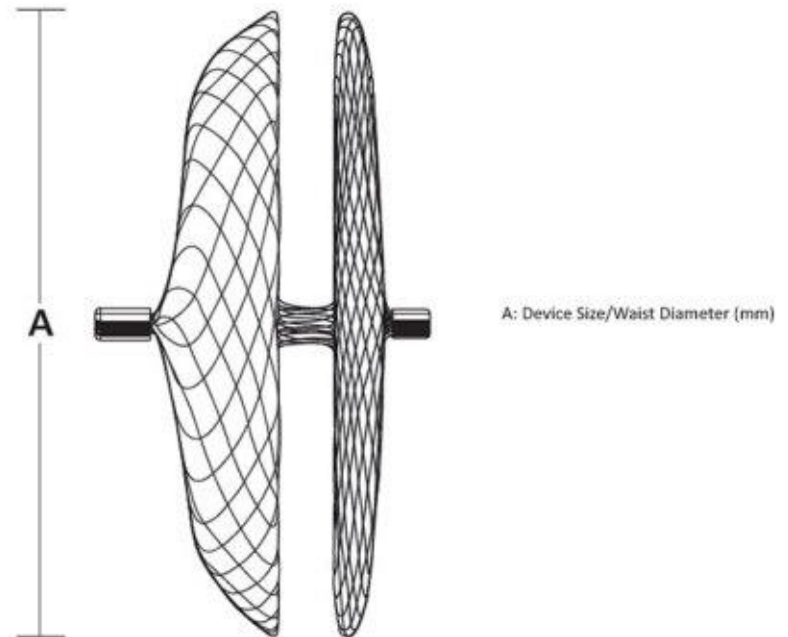
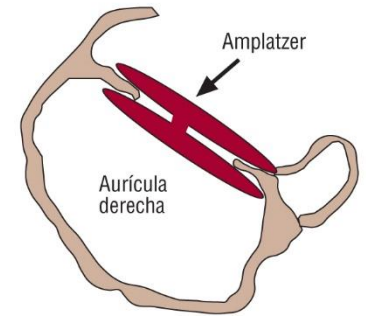
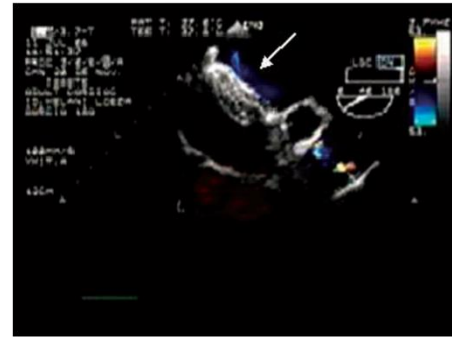
# UTILIDAD DEL OCLUSOR SEPTAL PARA CIERRE DE FISTULAS E-G COMPLEJAS

Jorge de Tomás Palacios  
Unidad de Cirugía Esofagogástrica. HGU Gregorio Marañón  
Cirujano general. Profesor asociado de la Universidad  
Complutense de Madrid

# ¿Qué es el ocluser septal?

El dispositivo Figulla FlexII de oclusión septal es una prótesis de Nitinol autoexpandible.

Consta de 2 discos unidos por un eje



# FISTULA POSGASTRECTOMÍA VERTICAL

Varón de 61 años con HTA y  
DMNID, IMC:39,5

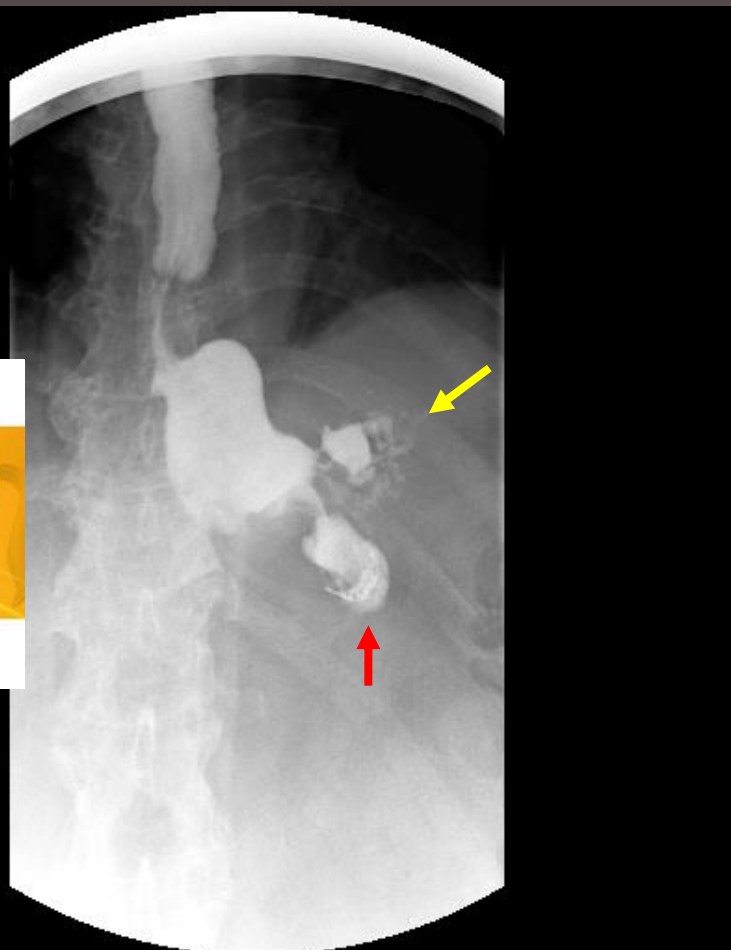
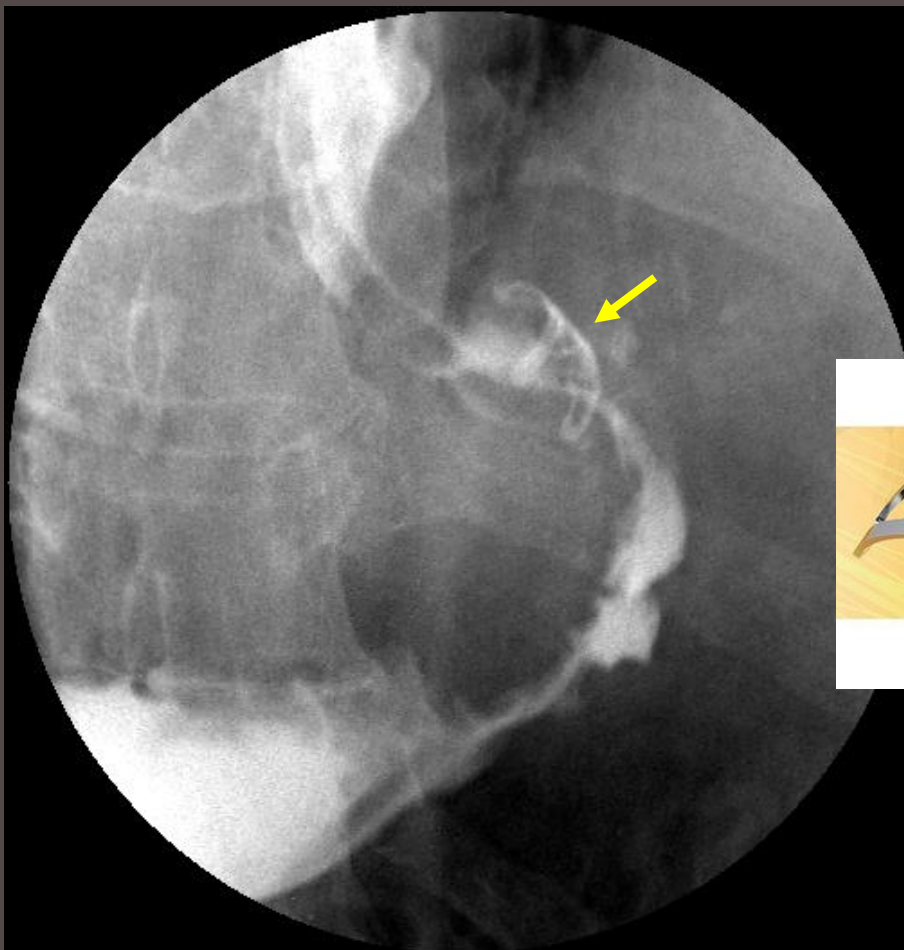
GV 6/18 endoGIA morado  
protegido.

7/18 drenaje + 2 prótesis

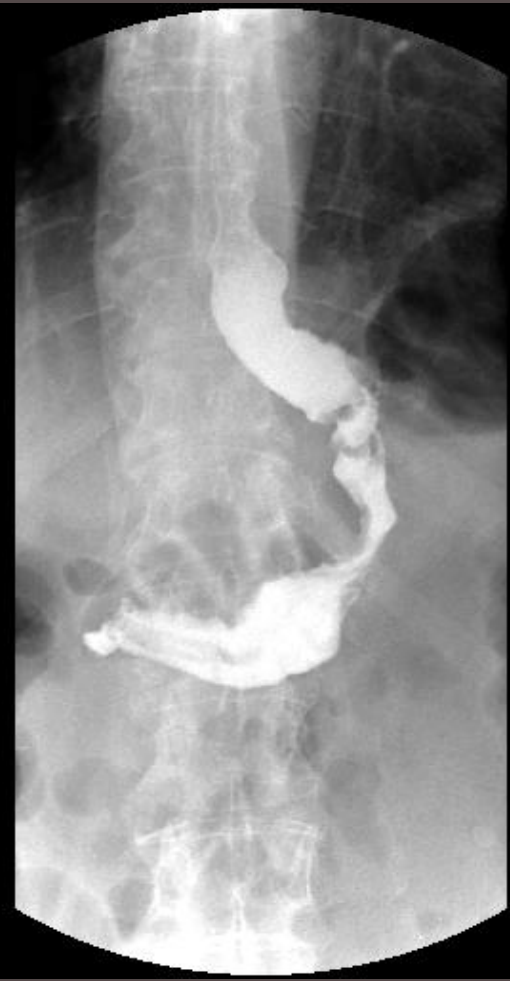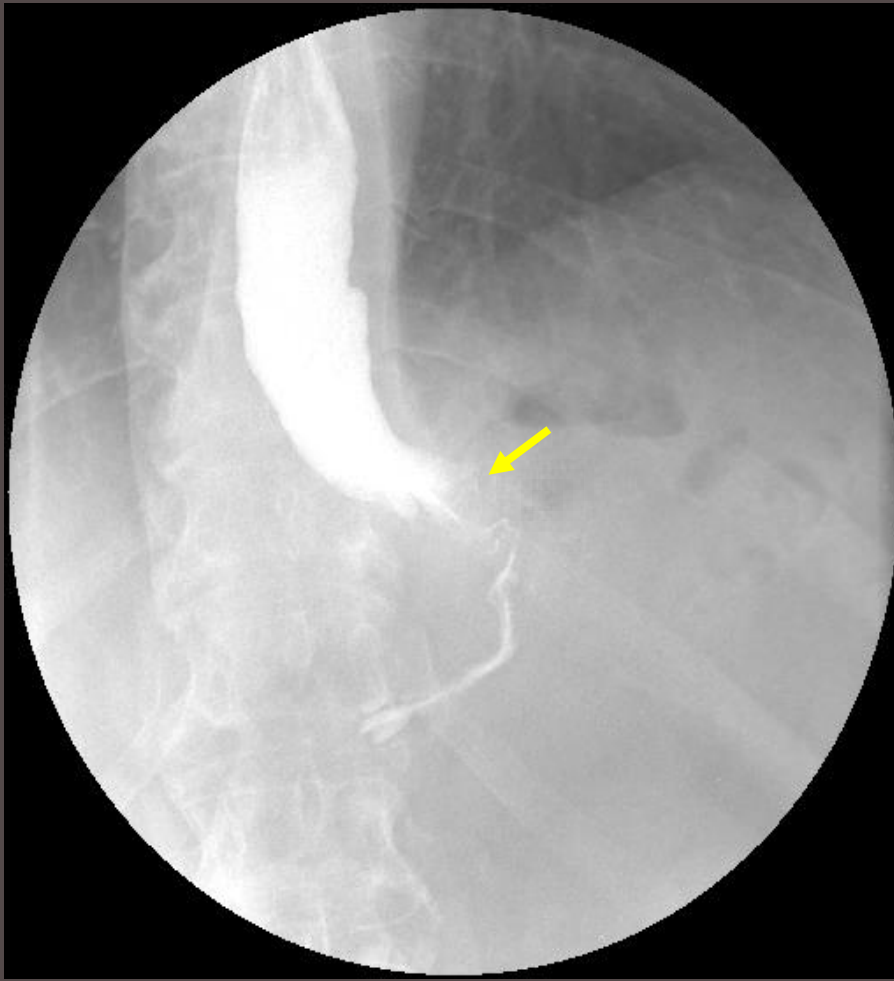7/18 clip ovesco

10/18 d.oclusión septal 16/18  
orificio 3mm

# FISTULA POSTGASTRECTOMÍA VERTICAL



# FISTULA POSGASTRECTOMÍA VERTICAL



# FISTULA TRAQUEOESOFAGICA

Varón de 23 años con S. de VACTERL  
(atresia de esófago,ano,..) Operado en  
infancia.

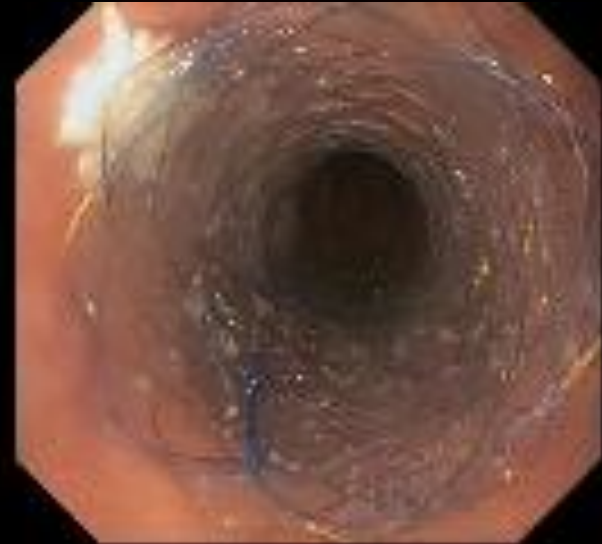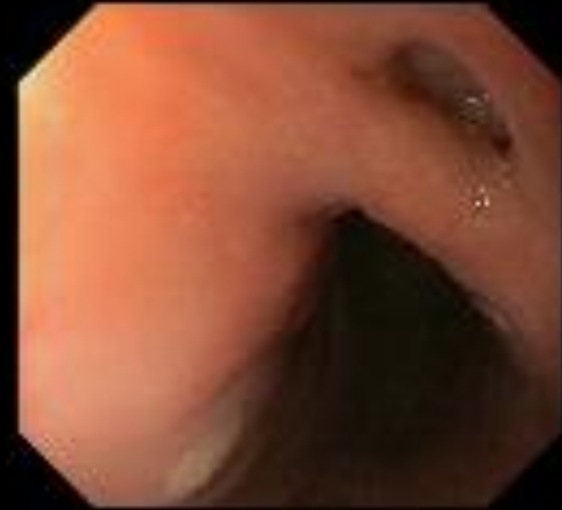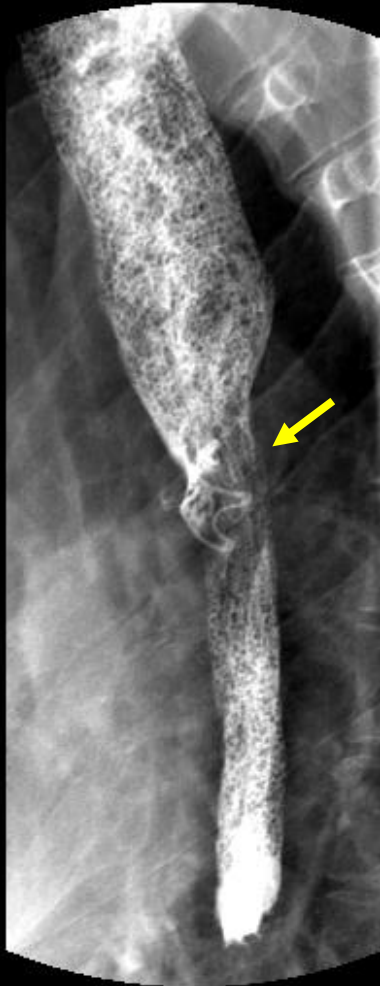Fístula traqueoesofágica tratada con  
prótesis + clip ovesco.

Neumonías de repetición

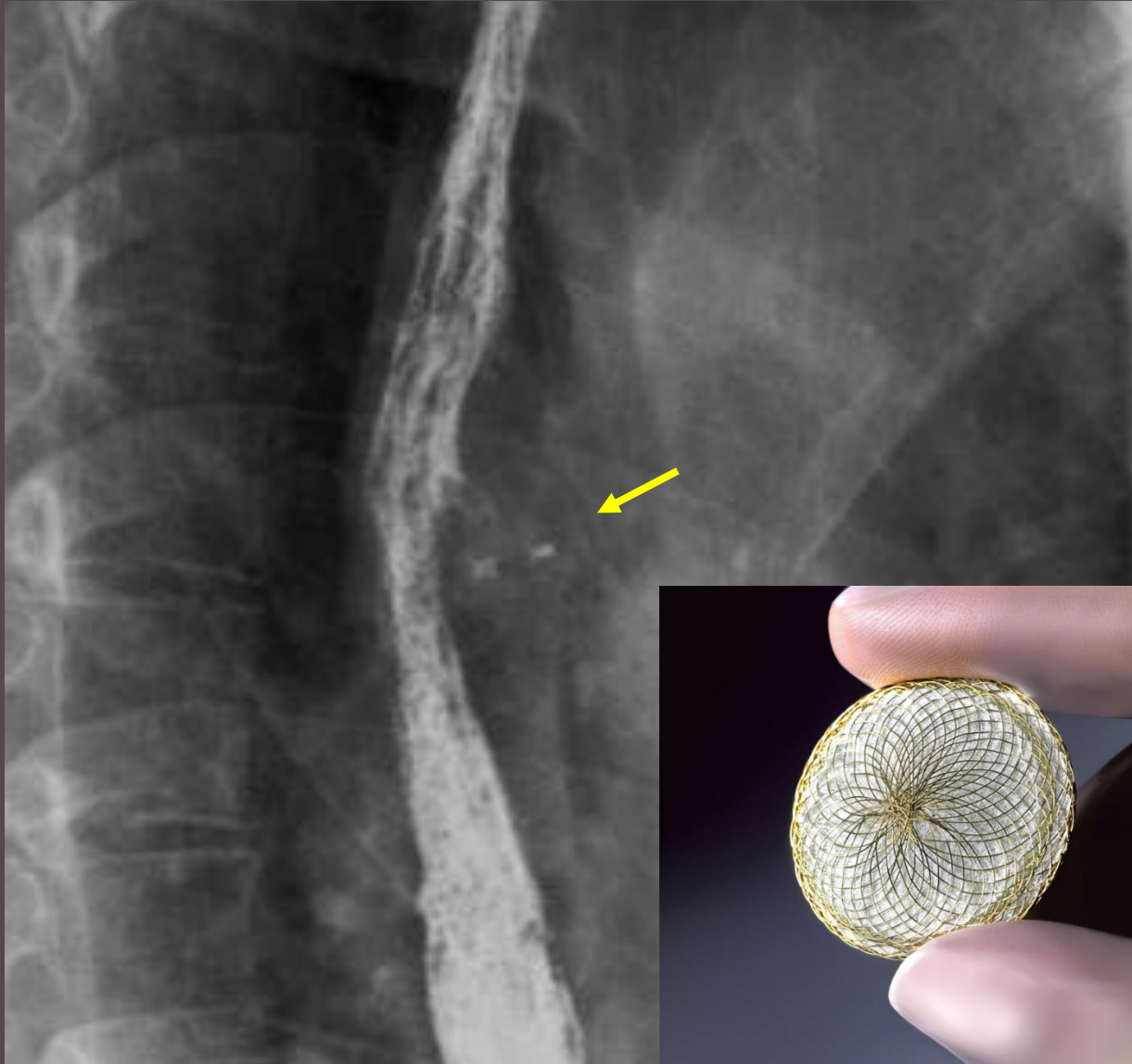
7/18 Retirada prótesis. Fístula 6 mm

7/18 d. oclusión septal

# FISTULA TRAQUEOESOFAGICA



# FISTULA TRAQUEOESOFAGICA





# CONCLUSIONES

El dispositivo Figulla FlexII de oclusión septal es útil en el cierre de fístulas esofagogástricas complejas

A dramatic sunset over a rural landscape. The sky is filled with dark, heavy clouds, with bright orange and yellow light breaking through, creating a powerful glow. In the foreground, a tall metal windmill stands on a grassy hill. To its left, a large, cylindrical water tank made of corrugated metal sits on a wooden base. The landscape is a mix of green grass and brown earth, with a line of trees in the distance. The overall mood is one of awe and gratitude.

**GRACIAS**