



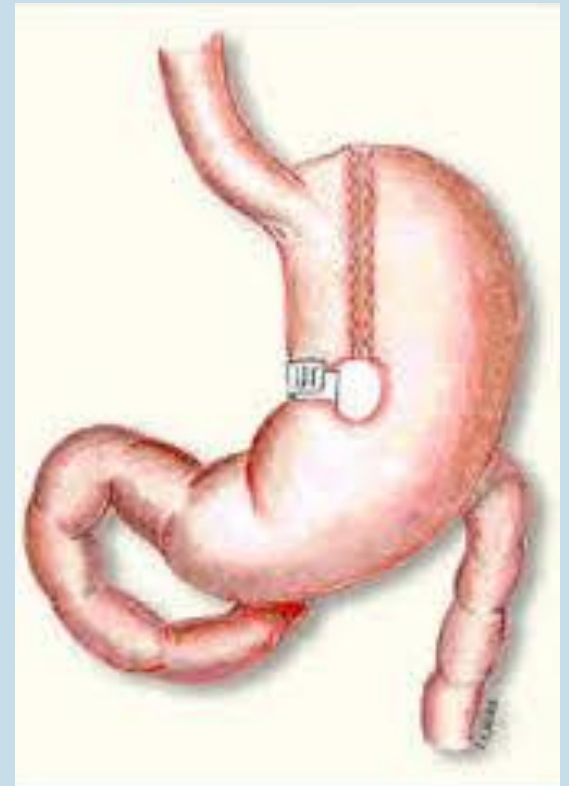
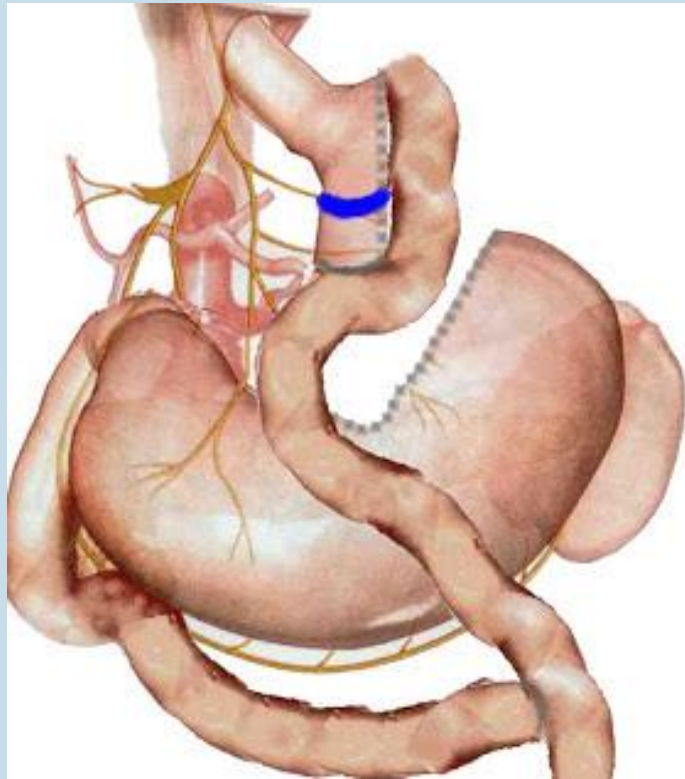
Hospital Universitario
de Móstoles

4ª Reunión Equipos Cirugía Esofagogástrica y Obesidad de la Comunidad de Madrid y Zona Centro

**29 Noviembre
2018**

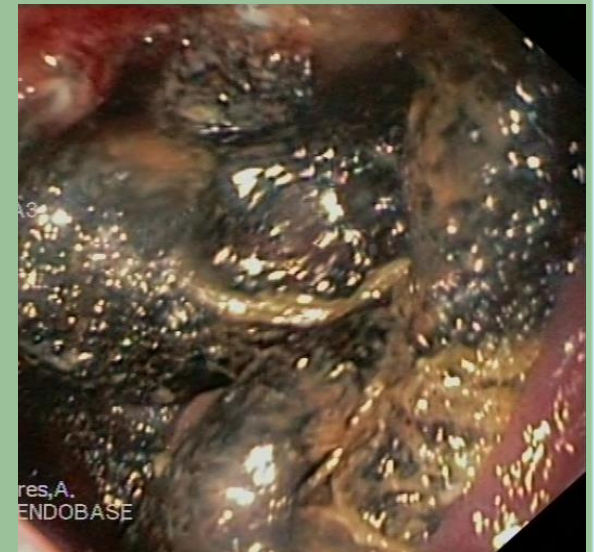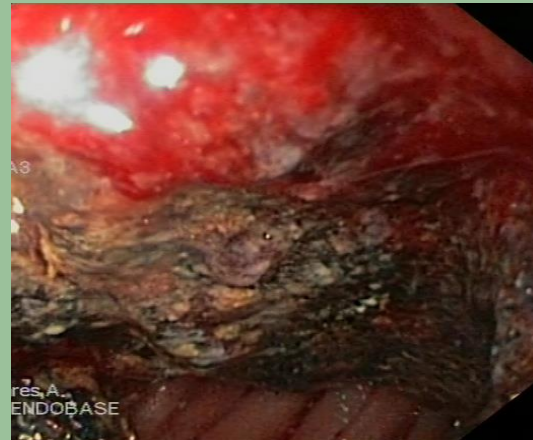
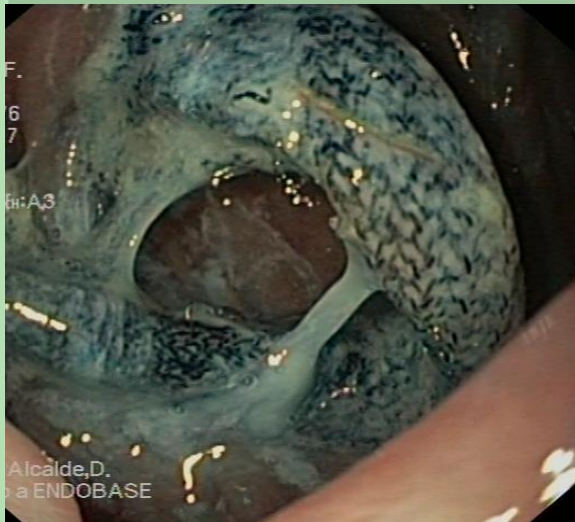Innovación Asistencial

Inclusión malla refuerzo en cirugías bariátricas



- 5 mujeres:
 - 2 Gastroplastia vertical anillada.
 - 3 Fobi Capella.
- Refuerzo con malla prolene.
- Edad: 42 años.
- 1998,1999. 2000,2002, 2003.
- Peso: 120 kg, IMC:45. Cirugía:48-50 kg.
- Intolerancia progresiva solidos y liquidos.
- Ingreso (3) previo → Nutrición.

- Esofagogastroduodenal:
- Endoscopia:



- Importantes adherencias.
- Gastroplastia vertical anillada:
 - Dilatación gástrica con dehiscencia grapado.
 - Gastrectomía y anastomosis gastroyeyunal.
- Fobi-Capella:
 - Resección anastomosis con refuerzo.
 - Nueva anastomosis gastroyeyunal.